Aus der Abteilung für Chronisch-Kranke
des Bürgerspitals zu Strassburg im Elsass.
(Direktor: Prof. Dr. **Ehret.**)

Zwei Fälle von Erstickungstod durch Bolus.

Inaugural-Dissertation

der

Medizinischen Fakultät

der

Universität Basel

zur

zur Erlangung der Doktorwürde

vorgelegt von

J. M. Linke
aus **Wloclawek.**

ACAD.
LUGD.BAT.
BIBL.

BASEL
Buchdruckerei Brin & Cie., Spalenvorstadt 9
1915.

Von der medizinischen Fakultät Basel genehmigt auf Antrag von *Professor Streckeisen.*

Meinen Eltern

in Liebe u. Dankbarkeit gewidmet.

Digitized by the Internet Archive
in 2026

https://archive.org/details/IA41548801_0108

Je höher wir die Entwicklung des Tierreiches verfolgen, desto anschaulicher wird uns das Abhängigkeitsverhältnis der einzelnen Organe von einander und des Gesamtorganismus vom Blute und dessen Beschaffenheit. Das Blut ist derjenige unentbehrliche Bestandteil des tierischen Organismus, der die verschiedenen weit von einander entfernten Organe mit Nahrungsstoffen versorgt und in erster Linie die Sauerstoffzufuhr vermittelt, an dessen Vorhandensein das Leben aller höher organisierter Lebewesen geknüpft ist. Ist die Sauerstoffzufuhr erhöht, so tritt ein gewisser Ruhestand in der Atmung ein (Apnoe); denn der Sauerstoff ist auf eine kleine Zeit überflüssig geworden. Setzt man dagegen diesen herab oder verschliesst dessen Zufuhr total, so tritt eine Reihe von Erscheinungen ein, die wir unter dem Namen „Erstickungssymptome" zusammenfassen. Besser ausgedrückt verstehen wir unter „Erstickung" eine Reihe von Erscheinungen, die nur dann auftreten, wenn dem Blute der Sauerstoffgehalt ganz entzogen oder in sehr ungenügender Menge gelassen wird, wobei der Kohlensäuregehalt desselben vermehrt, normal oder sogar vermindert sein kann. Nach *Casper**) ist der Erstickungstod nichts anderes als eine negative Blutvergiftung. Es soll nämlich dabei durch Entziehung des Stauerstoffreizes das Nervensystem gehemmt sein. So eine Hemmung entsteht entweder durch eine Lähmung, die plötzlich auftritt (Neuroparalyse) und als solche anatomisch nicht nachweisbar ist oder es tritt eine Lungen- und Herznervenlähmung ein, die den Kreislauf zum Stocken bringt. In diesem Falle sind am Kadaver die Hemmungen der Blutzirkulation deutlich zu erkennen. Der Erstickungstod kann auf verschiedene Weise und durch sehr mannigfache ätiologische Momente eintreten, ist aber immer ausschliesslich von Mangel des Sauerstoffes im Blute bedingt. So sehen wir den Erstickungstod da eintreten, wo sich eine Aufhebung der Zirkulation des funktionellen Lungenblutes eingestellt hat, wie z. B

*) Prakt.Handbuch der gerichtlichen Medizin. L. Casper, Berlin 1864

bei vollständigem Verschluss der Art. pulmonalis durch Thrombus oder Embolus, durch vorzeitige Ablösung der Placenta oder Verschluss der Nabelarterien, durch Verschluss des rechten Herzen (durch Embolus) u. s. w. Weiterhin treten Erstickungssymptome da auf, wo giftige Gase eine Zeit lang eingeatmet werden, die sich entweder auf Kosten des Blutsauerstoffes oxydieren oder diesen aus seiner Verbindung mit dem Hämoglobin austreiben, indem sie ihrerseits eine festere chemische Verbindung mit demselben eingehen, welche den weiteren Zutritt von Sauerstoff nicht gestattet. Als Beispiel sei hier die Vergiftung mit Kohlenoxydgas, Stickoxyd, Schwefelwasserstoff erwähnt. Schliesslich kann der Tod durch Erstickung noch durch Verminderung oder totalen Abschluss der Sauerstoffzufuhr in die Lungen bedingt sein, wie bei fortgesetztem Atmen in abgeschlossenem Raume, Erwürgung, Erdrosselung, Kompression der Luftwege durch äussere Gewalt, Verkleinerung der Atmungsfläche der Lungen durch Exsudate, Neubildungen, Entzündungen u. s. w. und endlich durch die in den Kehlkopf, die Trachea oder die Bronchien geratenen Fremdkörper. Es würde uns zu weit führen, hier die Erstickung und deren viele Abarten ausführlich zu beschreiben und wir wollen uns nur auf das aufgestellte Thema beschränken und den „Erstickungstod durch einen in die Luftwege geratenen Bolus“ und dessen Erscheinungen näher betrachten.

Zwei Fälle von Erstickungstod durch Bolus.

Auf der Abteilung für Chronisch-Kranke des Bürgerspitals in Strassburg i. E. von Prof. *Ehret* kamen folgende zwei Fälle von plötzlichem Tod zur Beobachtung

Fall 1.

M. O., 73jähriger Pfründner, wurde am 6. Juni 1913 in die Abteilung vorübergehend aufgenommen.

Aus der Anamnese: Pat. hat Eltern nicht gekannt; keine Geschwister, war verheiratet und Vater von sechs lebenden und gesunden Kinder. Seit einem Jahre lebt der Pat. in der Pfründe unseres Spitals. Keine früheren Krankheiten. Seit einigen Jahren Kreuzweh. Im Jahre 1911 Schlaganfall, seitdem Sprache erschwert.

Status: (6. Juni 1913) alter, kachektischer Mann, der mit stark nach vorne gebeugtem Oberkörper und nur mit Stock lang-

sam geht. Lendenwirbelsäule kyphotisch, Brustwirbelsäule lordotisch. Passiv fast gerade zu richten, aus eigener Kraft kann die gerade Stellung nicht beibehalten werden. Kein Fieber. Augenlider ektropioniert, unten stark gerötet, mit etwas eitrigem Sekret. Gut entwickelter Thorax, über den Lungen normaler Schall, spärlich diffuses Rasseln. Herzdämpfung klein, Töne etwas unrein, Aktion regelmässig. Puls klein, Arterie etwas hart. Abdomen O. B. Im Urin Spur Albumen, kein Zucker. Leichte Cyanose der Extremitäten.

Pat. wird, nachdem er keiner besonderen Pflege mehr bedarf, am 10. Juni 1913 wegen Platzmangel nach der Pfründe entlassen. Drei Tage später, am 13. Juni 1913 wird Pat. um 4.10 Uhr, nachdem er kurz vorher aus der Stadt zurückkehrt war, in sitzender Stellung am Esstisch tot aufgefunden. Der Kopf hing nach unten, offener Mund.

Ueber die Einzelheiten der letzten Augenblicke konnte nichts Näheres erfahren werden, da niemand in dem betr. Zimmer sich befand und nichts gehört wurde. Die Todesursache konnte somit nicht diagnostiziert werden. Weil der Patient beim Essen gestorben war, konnte lediglich auch die Möglichkeit einer Erstickung erwogen werden. Dagegen sprach die Tatsache, dass der Pat. in ruhig sitzender Stellung gefunden wurde, also der Tod ein urplötzlicher sein musste.

Autopsie: 18 Stunden post mortem (Prof. *Chiari.*)

Sektionsprotokoll: 170 cm langer, kräftig gebauter Körper, mit ziemlich starker Muskulatur und wenig Panniculus adiposus.

Totenstarre stark ausgesprochen. Auf der Rückseite des Rumpfes dunklere blaurote Flecken. Am Unterleib, etwas über der Nabelhöhe eine quere Furche; weiche Schädeldecken blass. Der Schädel misst 52 cm im horizontalen Umfang und ist durchschnittlich fast 1 cm dick.

Die Pachymeninx fest adhärent und enthält in ihren Sinus flüssiges dunkles Blut. Die basalen Arterien stellenweise in ihrer Wand verdickt und leicht erweitert. Die inneren Meningen sind über der Convexität beider Grosshirnhemisphären reichlich verdickt. Die Gyri, besonders der Stirnlappen deutlich schmäler, dagegen sind die Seitenventrikel

mässig stark erweitert. Die Gehirnsubstanz von mittlerem Blutgehalte und ziemlich zähe; in beiden Thalami optici befinden sich bis 4 ccm³ grosse Erweichungsherde; einer im rechten und zwei im linken. Ausserdem ist im Fusse des Gyrus frontalis med. sin. eine Stecknadelkopfgrosse frische Blutung in der Corticalis wahrnehmbar. Das Zwerchfell erreicht rechts die vierte, links die fünfte Rippe.

Die Untersuchung der Halsorgane zeigt einen den Isthmus faucium vollständig obturierenden Bolus, der bis zur Epiglottis reicht. Er besteht aus gekochtem Kalbfleische und misst von rechts nach links bis 6 cm, von vorn nach hinten 3 cm und von oben nach unten 6 cm. Die Gestalt dieses Fleischstückes ist eine konische, mit nach unten gerichteter Spitze.

Die Schilddrüse gewöhnlich gross. Beide Lungen mit glattem Ueberzug versehen. Von ihrer Schnittfläche lässt sich überall sehr reichlich Oedemflüssigkeit abpressen; das Parenchym überall lufthaltig. In den Spitzen nichts von Schwielen. Im Herzbeutel ein Esslöffel klaren Serums. Herz gewöhnlich gross; alle Klappen zeigen an ihren freien Rändern arteriosklerotische Verdickungen, die freien Ränder sind dicker, derber und stellenweise verkalkt. Die Coronararterien beinahe vollkommen verkalkt, von aussen als weisse, harte Stränge zu erkennen, die sich wie Draht anfühlen. Ihr Lumen durchgängig. Im Herzfleische sind keine Veränderungen nachzuweisen. Die stark arteriosklerotische Aorta ist mit atheromatösen Geschwüren und Kalkplatteneinlagerungen versehen, insbesondere im Arcus, im unteren Teil der Aorta (Bauchaorta), ferner weiterhin in der Iliaca comm. und art. hypogastricae. Die letzteren Gefässe sind geschlängelt. An Trachea, Bronchien und Oesophagus keine Veränderungen, nur ist die Oesophagusmucosa stellenweise stärker angedaut.

Von den stark anthracotischen Lymphdrüsen, zeigt eine der linken Seite Schwielen. In der freien Bauchhöhle kein abnormer Inhalt. Die Leber ist gewöhnlich gross; in ihrer Blase ist dunkle Galle zu finden. Milz klein, die Malpighischen Körperchen deutlich. Die Nieren etwas kleiner als gewöhnlich, mit

vollkommen glatter Oberfläche, die Kapsel leicht abziehbar. Harnleitender Apparat und Genitalorgane ohne Veränderungen. Magen, Darm und Pankreas ebenfalls ohne patholog. Veränderungen. Nach Maceration des Beckens zeigte sich starke Spondylitis deformans an den Lendenwirbeln, Abplattung der Körper des letzten Lendenwirbels und starke lippenförmige Wulstbildung am vorderen Rande der oberen Fläche des ersten Sacralwirbels, der oberen und unteren Flächen des 5. Lendenwirbels und der unteren Fläche des 4. Lendenwirbels und weiterhin geringe Wulstbildung an der Lendenwirbelsäule, Erweiterungen der Höhlung der Acetabula mit beträchtlichem Knorpelverlust und Schlifflächenbildung, sowie Protrusion des Grundes nach innen, oben mit Ausbildung einer furchenartigen Continuitätstrennung im Knochen. An den Oberschenkelköpfen war gleichfalls deutlich Deformation zu sehen (nicht aufgehoben).

Die ligg. teretia beidseits vorhanden. Pathologisch-anatomische Diagnose lautet: Suffocatio bolo effecta, Arteriosklerosis, Encephalomalacia, Spondylitis deformans vertebrar. lumbal.

Dank der Liebenswürdigkeit von Herrn Prof. *Chiari* und Herrn Dr. *Gruber* kann ich das Bild, des sich im pathol.-anat. Institut befindenden Präparates, beibringen. [1])

Die Betrachtung dieses Präparates (siehe Abbildung I.) zeigt ein grosses gelbes Fleischstück (a) von ca. 6 ccm. Inhalt, das sich in dem Raum zwischen den Gaumenbögen, dem Rücken der Zunge bezw. des Kehldeckels und dem weichen Gaumen so verkeilt hat, dass einvölliger Abschluss zwischen der Mundhöhle und dem Rachen entstanden ist. Das Fleischstück drückt ausserdem auf den Kehldeckel und muss der ganzen Anordnung nach, nach oben und rückwärts einen Druck ausgeübt haben, so dass die Verbindung zwischen Rachen und Nasenhöhle unterbrochen war, also der Kehlkopf für den Lufteintritt sowohl aus der Nase, wie aus dem Munde, völlig gesperrt war und deswegen die Lunge ohne Luft bezw. Sauerstoffzufuhr geblieben ist.

[1]) Mus.-Präparat Suffocatio bolo effecta befindet sich im patholog.-anatomischen Institut zu Strassburg i. E. unter Nr. 7722. Demonstriert von Prof. Chiari in militärärztlicher Gesellschaft in Strassburg i. E. am 1. Dez. 1913.

Fall 2.

M. G., 81jähriger Pfründner, wurde am 23. September 1909 auf die Abteilung aufgenommen und nach $2^1/_2$ wöchentlichem Aufenthalt wieder entlassen.

Klinische Diagnose: Hernia ing. utr. lat. und Enteritis acuta.

Anamnese: Seit 22. September starke Durchfälle, ohne Leibschmerzen, kein Erbrechen, Dejektionen sehr dünnflüssig. Pat. hat als Soldat Nervenfieber durchgemacht. Ueber Kinderkrankheiten weiss er nichts anzugeben. Nichts von Gallensteinen in der Anamnese.

Status (am 23. Sept. 1909): Kräftiger Mann, gut genährt, mit starkem Knochenbau; Muskulatur und Fettpolster gut entwickelt. Gesicht stark gerötet, kurzer Hals, keine Struma. Gegend über Man. sterni stark vorgetrieben. Schusterbrust. Bruchpforten beidseits für 3—4 Finger durchgängig; der l. Bruchinhalt ist für gewöhnlich aussen, aber leicht reponibel.

Thorax: Kräftig, symmetrisch gebaut.

Lungengrenzen: r. h. o. und l. h. o. an vert. promin.,
r. h. u. und l. h. u. an 12. Rippe,
r. v. o. und l. v. o. 4 cm über Clavic.
r. v. u. 6 J. C. R. u. l. v. u. bis 4. Rippe.

Ausser r. v. u. überall normal verschieblich. Die Atemgeräusche sind vesikulär mit etwas verlängertem Exspirium. Ueber dem rechten Unterlappen vereinzelte Rasselgeräusche. Herzaktion regelmässig, erster Ton an der Spitze unrein, von einem leisen präsystolischen Geräusche begleitet, der zweite rein. Die Masse der Herzdämpfung: $\frac{10:4,5}{18}$. Puls weich, leicht unterdrückbar, 65; die peripheren Arterien hart und geschlängelt. Blutdruck (diastolisch) 138 mm. Hg. An den Abdominalorganen nichts Abnormes. Abdomen weich, Aortenpuls leicht durchzufühlen, an einigen Stellen Darmgurren. Pupillar- und Patellarrefl. vorhanden, kein Babinsky, Achillessehnenrefl. fehlt. Urin: spezif. Gew. 1025, Reaktion sauer, kein Albumen, Zucker-, Indican-, Diazoreakt. negativ.

Stuhlgang: mikrosk. untersucht am 25. November 1909, nichts Besonderes. Nachdem Pat. beschwerdefrei war, wurde er auf eigenen Wunsch in die Pfründe zurückverlegt.

Wiederaufnahme am 17. November 1911 wegen Knieschmerzen r., die er auf einen Fall zurückführte.

Diagnose: Patellarcontusion, leichte Bronchitis. Umschläge, Massage. Pat. wird am 27. November 1911 entlassen. Am 17. September 1913 um 11.45 Uhr n. m. fällt Pat. auf der Pfründe bei Tisch plötzlich um, soll etwas gehustet, dann aber sofort kein Lebenszeichen gegeben haben. Um 12.45 n. m. wurde der Tod festgestellt. Die bei der Todesfeststellung in Erinnerung an Fall I. vorgenommene Digitaluntersuchung der Luftwege ergab nichts Besonderes. Zwei von dem untersuchenden Finger wahrnehmbare, deutlich von vorne nach hinten gerichtete Streifen, wurden als Stimmbänder aufgefasst. Auch hier war über die Vorgänge vor und bei dem Tode nicht viel zu erfahren, da der Pat. gerade wie der erste, auf die Pfründe zurückverlegt worden war.

Trotz dem scheinbar negat. Untersuchungsbefunde der oberen Luftwege, wurde der Tod als Mors subita per asphyxiam angenommen.

Autopsie: 20 Stunden post mortem (Prof. *Chiari*).

Sektionsprotokoll: 164 cm langer Körper, Muskulatur und Panniculus adiposus mittelstark. Haut: vorne blass, hinten dunkel-rotviolett. Totenstarre stark ausgesprochen. Haare grau. Pupillen weit, Kiefer zahnlos und atrophisch. Thorax: lang, stark gewölbt, aber schmal. Am Unterleibe im Niveau des Thorax beide Kanäle offen: r. für 2, l. für 3 Finger durchgängig. Im l. Leistenkanal eine Dünndarmschlinge. An den Unterschenkeln varicöse Venen. Die weiche Schädeldecke ist von mittlerem Blutgehalte. Der Schädel misst 53 cm im horizontalen Umfang und ist 1 cm dick und kompakt, auffallend im hohen Grade ausgebildeter Trigonocephalus. Nähte vollständig obliteriert. Die Dura ist der Lamina vitrea fester adhärent. Innere Meningen: Ueberall, am meisten aber an der Convexität der Stirn und Schädellappen weisslich und verdickt, blass, ödematös, und leicht in grossen Strecken abziehbar. Alle Gehirnarterien erweitert, aber nur stellenweise und mässig in ihrer Wand verdickt.

Die Hirnwindungen verschmälert, dagegen sind die Ventrikel etwas erweitert. Hirnsubstanz blass, zähe, aber keine

Herderkr. Das Zwerchfell reicht r. an V, l. an VI. Rippe. Schilddrüse normal.

Die Schleimhaut der Halsorgane ist sehr blutreich. Im Larynx liegt, denselben ganz ausfüllend, ein Fleischbolus, der auch in das obere Viertel der Trachea hineinragt. Im übrigen Trachealabschnitte und im Bronchialbaum befindet sich spärlicher Schleim und spärliches schaumiges Serum. Die hinteren Enden der unteren Tracheal-knorpel sind knotig verdickt und nach innen vorspringend. Die Verdickung an den Enden der Trachealringe hat sich unter Mikroskop als knorpelige Auftreibung und Knorpelkapseln erwiesen.

Lungen: an der Spitze fest adhärent und durch alte Schwielen verdichtet; Parenchym ödematös, lufthaltig, mässig durchblutet. Herz und grössere Gefässe normal, bis auf geringe fleckige Verdickung der Aorten- und Bicuspidalklappen und der Intima Aortae.

Oesophagus ohne pathol. Befund. Unterleibsorgane wurden nicht seciert. Pathol.-anatom. Diagnose: Suffocatio bolo in larynge effecta, tbc. obsoleta apicum pulmonum, Trigonocephalia.

Die Betrachtung des Präparates [1]), dessen Abbildung wir hier ebenfalls geben können, (siehe Tafel 2) zeigt deutlich, dass im Aditus ad laryngem sich ein Fleischklumpen befindet, der eben noch über die aryepiglottischen Falten hinaussieht. Das Fleischstück hat sich im Bereiche des ganzen Kehlkopfes fest verkeilt und liegt den Wandungen desselben eng an, so dass wiederum ein völliger Abschluss zwischen Kehlkopf und Mund entsteht.

Der Bissen reicht nach unten bis in die Trachea hinein. Die obere Begrenzung des Fleischstückes ist unregelmässig. Der Kehldeckel ist aufgerichtet und der Schlund völlig frei. Das Fleischstück ist, gleichfalls wie im Fall I, völlig unzerkaut, also wahrscheinlich möglich schnell hinuntergeschluckt worden.

---

[1]) Präparat Bolus in larynge befindet sich im pathol.-anat. Institut in Strassburg i. E. unter No, 7727 und ist vom Prof. Chiari im Militärärztlichen Gesellschaft zu Strassburg i. E. am 1. Dez. 1913 demonstriert worden.

Die äusseren Ränder des Bolus, die ziemlich scharf sind, konnten bei der Digitaluntersuchung die Stimmbänder sehr wohl vortäuschen.

Aehnliche Fälle finden sich auch schon, wenn auch selten, in der Literatur. Ich konnte folgende zusammenstellen.

Fall I.[1])

Ed. O. 63jähriger Mann ist am 21. Dezember 1892, mittags plötzlich „wie tot" niedergestürzt. Der sofort herbeigeeilte Arzt konnte nur noch den Tod feststellen.

Anamnese: vor 2 Jahren Schlaganfall (Hemiplegie) und hat sich seitdem nicht mehr erholt. Körperlich und geistig verfiel er allmählich: konnte nur geringe Arbeiten ausrichten, wurde stumpfsinnig, tierisches Benehmen beim Essen; keine Portion war ihm gross genug gewesen, er verschluckte hastig grosse Bissen. Am selben Tag hat er Hammelfleisch gegessen.

Laut Aussagen hat er beim Hinfallen nach Atem gerungen, ist aber gleich mit blauroter Gesichtsfarbe gestürzt.

Autopsie: An der Leiche stand der Kehlkopf auffallend hervor, man konnte die Fingerkuppe bequem hinter die Incisura thyr. sup. bringen.

Kehlkopf und Luftröhre bis 4ten Trachealknorpel prall gespannt und vollkommen durch Hammelfleisch verstopft; oben befand sich ein Fettstück, nach unten ragte ein Fleischstück, die ganze Weite der Luftröhre ausfüllend.

Beim Aufschneiden des Präparates sah man, dass der Fremdkörper ein einziger, oben fettiger, Fleischklumpen war. Nur am unteren Ende konnten einige Kauspuren wahrgenommen werden.

Fall II.[2])

25jähriger Mann, beschränkten Geistes, der gerne viel und gierig ass. Nach grosser Mahlzeit erbrochen und plötzlich gestorben, ohne einen Laut von sich zu geben.

[1]) Mandowski. Deutsche Med. Wchrft. 1895.

[2]) Geschwind. Plötzlicher Tod durch Eindringen von Speisen in die Trachea, während eines Brechanfalles. Rec. de mem. de med. etc. Sept.-Oct. 1881 (rec. Schmidt's Jahrb. Bd. 193.)

Autopsie: Augen stark injiciert, Rippen blaurot, Halsgefässe geschwollen, Gesicht blass, in Mund und Nase wenig riechende Speisereste. Keine Merkmale äusserer Gewalt. Meningen blutreich, bds. kleine Altersverwachsungen, Hirnsubstanz normal. Herz und grosse Venen enthielten flüssiges schwarzes Blut. Lungen: mit zahlreichen emphysematösen Plaques besät, eine stecknadelkopfgrosse subpleurale Echymose, sehr blutreich und mit vielen apoplektischen Herden durchsetzt.

An Teilungsstelle der Trachea ein Speiserest im Anfange der Verdauung. Derselbe schloss die Kanäle vollständig ab und ragte nach oben in die Trachea 4 cm, nach unten in die Bronchien 2 cm hinein. Er bestand aus Aponenrose mit Muskelfleisch und anderen Speiseresten und war 5 cm lang.

Im Munde, Nase und Oesophagus sauer riechende Speisereste.

Im Magen 3 Liter Speisebrei und 2 Stück ungekauten Speck von je 4 und 6 cm Länge und 2 cm Dicke und Breite.

Fall III.[1])

Zwei im Scherz ringende Arbeiter fielen zu Boden, der eine mit dem Rücken auf die Erde, der Andere auf ihn. Beim Fallen liessen die Arme des ersten plötzlich nach und er blieb regungslos und tot. Alles verlief lautlos nnd in ganz kurzer Zeit.

Autopsie: 48 St. post mortem.

a) Aeussere Besichtigung: Leichnam von ca. 50 Jahren, kräftig, Leichenstarre stark, reichlich Totenflecke, Ohrmuscheln blau, Mund geschlossen, Zunge hinter den Kiefern, geschwollen und weich; zwischen ihr und Kiefer ein Stück halbgekauten, haselnussgrossen Brodes: geringe Exkoriationen an Brust, Bauch und l. Arm.

b) Innere Besichtigung: Kopfhöhle: Kopfschwarte, harte Hirnhaut, Hirnsubstanz, Plexus choroidei und die Blutleiter im Schädelgrunde sehr blutreich; keine Blutaustritte oder Verletzungen.

Brusthöhle: In Stimmhöhle kein Fremdkörper, Kehldeckel aufrecht und gerötet; Kehlkopf und Luftröhre gefüllt mit dünn-

[1]) Behrend. Erstickungstod durch Aspiration von Speisebrei. Vrtlpschft. für gerichtl. Med. Jan. 1868.

breiiger, gelber, nicht fadenzieheder Substanz, mit vielen kleinen Brodteilchen vermischt; dieselbe Substanz im Oesophagus;

Kehlkopf- und Luftröhreninneres war dunkel-blaurot, marmoriert; Venen sehr blutreich, Arterien blutleer. Lungen vorne grau marmoriert, verfärbt, hinten dunkelrot, aufgetrieben, blutreich, wenig Schleim. Herz prall, gerundet, mit schwarzem dickflüssigen Blute gefüllt. Bauchhöhle: Leber, Milz und Nieren normal; im Magen dieselbe in der Luft- und Speiseröhre gefundene, Substanz; Gefässe normal gefüllt.

Fall IV.[1])

Ein Arbeiter (betrunken) wurde im Bett tot gefunden. Im selben Zimmer schliefen 8 Personen und keiner hörte einenLaut.

Autopsie: keine Zeichen äusserer Gewalt; Gesicht gedunsen, bläulich-violett; im Mund Oesophagus und Rachen reichlich halbgekaute Nahrungsmittel; halben Zoll grosse Fleischstücke waren unter gehobenen Kehldeckel, teilweise eingekeilt in die Stimmritze. Kehlkopf und Luftröhrenschleimhaut stark gerötet, schleimig, mit Speiseresten bedeckt. Lungen blutreich, ödematös, beim Schneiden knisternd. L. Herzhälfte leer, rechts wenig Blut; Herz gesund, Im Magen dieselbe Substanz wie oben. Leber, Milz, Magendrüsen und Nieren sehr blutreich. Kopfhaut blutreich; Hirnschale gewöhnlich dick, Hirnhäute und Sinus blutreich; Hirnsubstanz von gewöhnlicher Consistenz, stark mit Blutpunkten versehen; in Ventrikel geringe Menge blutiger Flüssigkeit; Erguss unter das Schädeldach oder Verletzung desselben war nicht zu entdecken.

Fall V.[2])

Mit Salzmahlen beschäftigter Arbeiter wurde in gebeugter Stellung, mit nach hinten gebeugtem Kopf und mit volaren Handseite den Rücken unterstützend gefunden. Auf Anruf keine Reaktion und plötzlich wortlos zu Boden gestürzt. Der herbeigerufene Arzt konstatierte den plötzlichen Tod.

[1]) J. E. Bergwall. Fall von Erstickungstod durch Erbrechen. Vrtljschrft. f. gerichtl. Medizin 1883. (cit. Schm. Jhrb. 200.)

[2]) Kémény. Erstickungstod durch Verstopf. der oberen Luftwege mit Speisebrei. Wiener Med. Bl. 1889.

Aeussere Besichtigung.

Obduktion: Leichnam 186 cm. lang, gut genährt und gebaut, Oberfläche livid, viele Totenflecken. Hände krampfhaft zusammengepresst, Nägel blau. Mund mit käsiger weisser Masse vollgestopft; keine Zeichen äusserer Gewalt.

Innere Besichtigung.

Kopfhaut, Schädeldecken und Hirn, O. B. Mundhöhle mit zusammengeballter käsiger Masse gefüllt, die bis 4^{en} Knorpelring der Trachea reicht und dieselbe total verschliesst. Dieselbe Masse im Oesophagus und Magen. Lungen dunkel-livid, auf Schnitt knisternd. In allen übrigen Organen venöse Hyperämie, sonst nichts Bemerkenswertes.

Fall VI.[1])

Kräftiger 2 Jahre alter Knabe, der eine Kirsche hastig verschlucken wollte, machte plötzlich den Mund weit auf (wahrscheinlich Würgbewegung) und griff sich mit der Hand an den Hals. Darauf starke Cyanose und in ½ Minute, während welcher der Vater vergebens in den zugeklemmten Mund eindringen versuchte, trat Erstickung auf.

Nach einer Stunde ist die ganze, nicht entkernte Kirsche vom Arzte zwischen den Mandeln und Kehldeckel gefunden worden. Die Mandeln klemmten die Kirsche ein und dieselbe übte einen Druck auf den Kehldeckel aus und verursachte die Erstickung.

Zur Klarlegung der zum Erstickungstod führenden Verhältnisse ist es notwendig zuerst auseinanderzusetzen, wie die Teile zu Anfange des Schluckaktes gelagert sind. Jedem Schluckakte geht eine Bewegung voraus, die den Zweck hat den Respirationstractus nach oben und nach unten von dem Digestionstractus abzuschliessen. Zu Anfang des Schluckaktes wird der Retronasalraum durch Andrücken des Gaumensegels gegen die hintere Rachenwand abgeschlossen. Nun muss der Kehlkopf für den Bolus unzugänglich gemacht werden. In der Ruhe ist der Kehlkopf die direkte Fortsetzung des Rachenraumes, während der Oesophagus weiter nach hinten liegt. Jeder Bissen würde in dieser Ruhelage der Organe direkt in den Aditus ad laryngem gelangen. Im fer-

[1]) Windelschmidt. Monatsheft für Ohrenheilk. 1889.

neren Verlauf des Schluckaktes findet deshalb eine Verschiebung statt, durch die der Oesophagus die direkte Fortsetzung des Rachenraumes wird, während der Kehlkopf dem Schluckakt entrückt wird.

Zu diesem Zweck wird der Kehlkopf, durch die Mm. hyothyreoidei, geniohyoidei, mylohyoidei und den vorderen Digastricusbauch nach vorn und oben verlagert und die Epiglottis auf den Kehlkopfeingang aufgepresst. Beim normalen Schluckakt werden also Zungengrund, Epiglottis und obere Kehlkopfumrandung so miteinander in Berührung gebracht, dass kein Fremdkörper hineingeraten kann. Ist durch diese beiden vorbereitenden Vorgänge alles für den richtigen Durchgang des Bissens vorbereitet, so erfolgt der eigentliche Schluckakt durch die Contraktion der oberhalb des in den Schlund gelangenden Bissens liegenden Muskulatur. Zu derselben gehören hauptsächlich die Mm. mylohyoidei und hyoglossi, während die Constriktores nach Melzers Untersuchungen [1]) vollständig entbehrlich sind, da ihre Durchschneidung unter Schonung des N. laryngeus sup. den Schluckakt unbeeinflusst lässt. Wird nun gerade in dem Moment, in welchem alles für die Hinabbeförderung des Bissens vorbereitet ist, der Schluckakt unterbrochen, z. B. durch eine intercurrierende Inspiration, wenn etwa der Bissen auf einen grösseren Widerstand stösst, so dass der Essende vorerst die Muskelaktion unterbricht, um sie dann mit grösserer Kraft wieder aufnehmen zu können, so kehren alle durch den begonnenen Schluckakt aus ihrer Ruhelage gebrachten Teile in diese zurück: das Gaumensegel erschlafft, der Kehlkopf sinkt nach hinten und unten, der Kehldeckel ist aufgerichtet, die Zunge liegt am Boden der Mundhöhle. In dieser Stellung der Teile vermögen die Muskeln, welche soeben noch den Bissen fest umschlossen hatten, denselben nicht mehr zu halten, er wird frei und da er der Mundhöhle bereits entrückt ist, fällt er teils der Schwere folgend, teils durch Inspirationsluft aspiriert auf den tiefer liegenden Kehlkopfeingang. So dürfte sich die Sache bei unserem Fall II abgespielt haben. Die kleine Dimension des Bolus verbunden mit einer kräftigen Inspiration erklären sein Eindringen in den Larynx. Im Fall I liegt die Sache etwas anders; Der Bolus war

[1]) Kronecker und Melzer, Du Bois-Rexmond's Archiv 1883 und Kronecker. Wiener Med. Wochenschr. 1880.

entschieden zu gross. Dazu mag einerseits das mangelhafte Kauen durch die senil atrophischen Kiefer, anderseits die bei Greisen so häufige Gier und Hastigkeit beim Essen beigetragen haben. Der zu grosse Brocken dürfte dem Schluckakt grösseren Widerstand entgegengesetzt haben. Der Schluckakt wurde deshalb unterbrochen, um mit grösserer Kraft von neuem wiederholt zu werden. Der zum Eindringen in den Oesophagus zu gross dimensionierte Bissen wurde nun durch den Schluckakt zwischen den weichen Gaumenbögen, hinterem Zungengrund, Larynx, bezw. Larynxdeckel durch die oben beschriebene Muskelaction erfasst und gepresst. Die Folge davon war ein Abschluss des Kehlkopfes von der atmosphären Luft; je energischer der Schluckakt, um so dichter der Abschluss. Der so eingeklemmte Bolus könnte nur durch zwei Umstände herausbefördert werden:

1. Durch plötzliches und vollständiges Sistieren der Muskelschluckaktion und

2. Durch einen entsprechend kräftigen Hustenstoss.

Es ist gewiss nun kein Zufall, dass unsere beiden Fälle, wie die Mehrzahl der aus der Literatur angeführten Greise, betreffen, ferner dass wo jugendliche Individuen betroffen werden, es sich um schwächliche oder Schwachsinnige handelt.

Zur normalen Abwicklung des Schluckaktes ist das oben beschriebene ziemlich komplizierte Muskelspiel erforderlich. Dass kleinste Störungen dieses Spieles auch bei Jugendlichen zu unangenehmen Vorkommnissen führen, lehrt uns manigfache Erfahrung. Einmal sind Lähmungen und Paresen der Gaumenmuskulatur selbst geringster Art von beträchtlichen Störungen, besonders bei Beginn derselben, bis der Pat. sich auf die pathologischen Verhältnisse eingearbeitet hat, begleitet. Dann sind Erkrankungen besonders solche, die durch Schmerzhaftigkeit (Anginen, Geschwüren u. s. w.) die normale Abwicklung der Vorgänge z. T. reflektorisch behindern, von oft beträchtlichen Störungen begleitet. Endlich treten bei Bewusstseinstörungen in der Regel Verhältnisse ein, die grösste Vorsicht bei der Nahrungsaufnahme direkt zur Regel machen. Besonders intensiv tritt in allen diesen Fällen die Störung hervor, sobald beim Schluckakt irgend etwas abnormes passiert. Während der intakte Mensch sich durch die nötigen Abwehrvorrichtungen: Sistierung des Schluckaktes, mäch-

tigen Hustenstoss u. s. w. teils mit Ueberlegung teils reflektorisch zu behelfen weiss, tritt bei den erwähnten Kranken die ganze Ataxie oder Coordinationstörung der Muskelkomplexe erst recht in den Vordergrund.

Bei Greisen, besonders im vorgerückten Greisenalter dürften Störungen, die den Schluckakt beeinträchtigen und bei Fehlschlucken erst recht in Erscheinung treten und die natürlichen Abwehrbewegungen hemmen oder gar pervers in Erscheinung treten lassen, zu den häufigen Vorkommnissen zählen, auch in solchen Fällen, wo greifbare anatomische Unterlagen fehlen. Eine Verminderung der Sensibilität und der Reflexe ist bei Greisen beinah die Regel. Darauf hat *Ehret*[1]) hingewiesen.

Schon von *Alzheimer*[2]), *Demarge*[3]), *Fürstner*[4]), *Nonne*[5]), und *Sander*[6]) wurde betont, dass im höheren Greisenalter gewisse Veränderungen im Gehirn und Rückenmark vorkommen, die anatomisch nicht nachweisbar sind, aber klinisch stets sich bemerkbar machen. Diese klinischen Erscheinungen haben nur zum kleinen Teil ihren speziellen Namen, zum grossen Teil werden sie einfach unter dem Begriffe „Altersschwäche" zusammengefasst. Hierher gehören Inkontinenz des Harnes und des Stuhles, rheumatoide Schmerzen, Tabes senilis, Störungen der Psyche und anderes. *Ehret* beobachtete Herderscheinungen intra vitam, wie Beinparesen, Gaumensegellähmungen, hyp.-oder anästhetische Zonen u. a. Es darf somit mit *Ehret* angenommen werden, dass es bei Greisen am häufigsten an den Extremitäten, aber auch an anderen Körperteilen nicht selten zu leichten, gelegentlich aber auch zu schweren Sensibilitätsstörungen kommt, die der örtlichen Ausdehnung nach als rein psychogene imponieren, die aber tatsächlich auf Konto von degenerativen, atrophischen und

[1]) Münch. Med. Wchrft. 1908. No. 51. Zur Kenntnis seniler Anästhesie.

[2]) Neueren Arbeiten über die Dementia senilis. Monschft. f. Psychiatrie u. Newiol. Bd. III.

[3]) Das Greisenalter. Redlich's Jahrbuch f. Psych. 1887.

[4]) Ueber multiple sklerose und Paral. agit. Archiv f. Psych. Bd. XXX.

[5]) Rückenmarkunter. in Fällen v. pernic. Anämie u. s. w. Deutsche Zeitschr. f. Nervenheilkunde. Bd. XIX.

[6]) Untersuch. über die Alterser. im Rückenmark. Deutsche Zeitschr. f. Nervenheilk. Bd. X.

zirkulat. Prozessen im Zentralnervensystem, in der Haut und den Arterien der befallenen Bezirke zu setzen sind."

Abgesehen davon, fanden sich auch bei unseren beiden Fällen*) makroskopische Unterlagen für die Annahme gestörter psychischer und organischer Tätigkeit. Das Sektionsprotokoll vom Fall I (73 J.) verzeichnet: adhärente Pachymeminx, stark verdickte Pia, schmale Gyri, Erweiterung der Ventrikel, zähe Gehirnsubstanz; alte Erweichungsherde in beiden Hemisphären, frische Stecknadelkopfgrosse Blutung. Bei Fall II (81 J.): Dura adhärent, innere Meningen weiss, verdickt und ödematös' Gehirnarterien erweitert, Hirnsubstanz verschmälert. In diesen Prozessen darf die Erklärung gefunden werden, warum Tod durch Bolus fast nur bei Greisen — mutatis mutandis bei Schwachsinnigen und Bewusstlosen — zu verzeichnen ist.

Besondere Erwähnung bedarf nun noch die Hast und die Gier, welche die Greise beim Essen oft an den Tag legen. Nicht selten haben wir auf der Abteilung den Eindruck, als ob sie fürchten, sie könnten nicht genug bekommen. Sie essen gelegentlich mit einer Hast, die ihnen die Ausnutzung der ihnen noch zu Gebot stehenden Atmung unmöglich macht. Kommt nun ein Fehlschlucken vor, so fehlt denselben das nötige Quantum Luft in den schon wenig expansionsfähigen Lungen, um den Abwehrhustenstoss, falls derselbe durch die Intaktheit der Reflexorgane überhaupt noch zu Stande kommt, kräftig genug zu gestalten, um den Bolus zu entfernen.

Endlich muss betont werden, dass wie bei vielen anderen Vorkommnissen — z. B. Bewusstlosigkeit bei einfacher Indigestion — so auch bei der Schockwirkung eines plötzlichen Verschlusses der Atmungsorgane, die Zeit, in der Abwehrbewegungen überhaupt möglich sind, bei Greisen sich viel kürzer gestalten wird, als bei jugendlichen Individuen. Vollständigkeitshalber wäre im letzten Punkt zu erwähnen, dass fast täglich auf der Abteilung für Chronischkranke, deren Krankenmaterial mehr als zur Hälfte Greise umfasst, urplötzlich Todesfälle sich ereignen, die insofern überraschend kommen, als keinerlei besondere Vorboten des nahen Endes vorangegangen waren.

*)Trotzdem eine genaue mikroskopische Untersuchung des Gehirns nicht vorgenommen wurde.

Bei der Autopsie findet sich bei diesen Fällen in der Regel nichts, was eine Erklärung für die Plötzlichkeit des ex abrupto aufgetretenen Todes abgeben könnte.

Gerade wie solche Todesfälle bei oder nach Tisch auftreten, können sie sich auch während des Schluckaktes ereignen, so dass die Annahme nicht von der Hand zu weisen ist, dass ein gewisser Prozentsatz der Todesfälle durch Bolus bei Greisen eigentlich auf Konto des im hohen Alter so unverhältnismässig häufigen exitus subitus e causa ignota zu setzen ist.

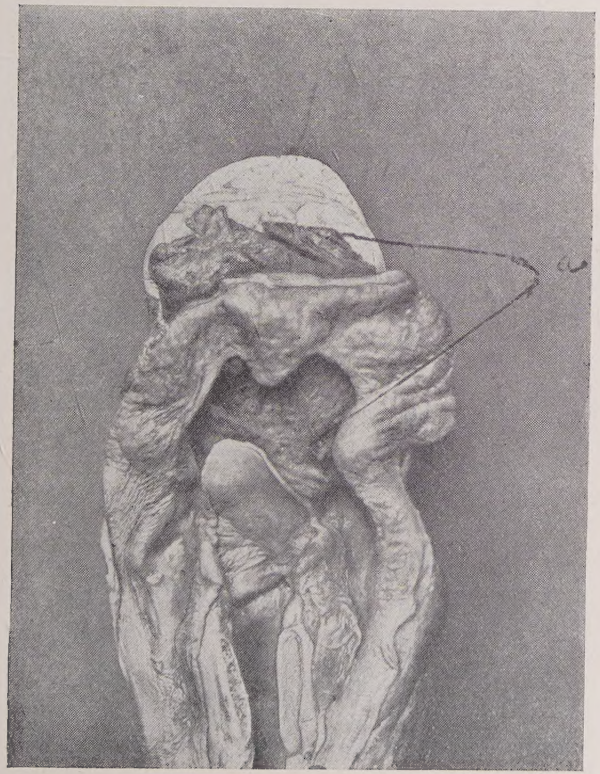

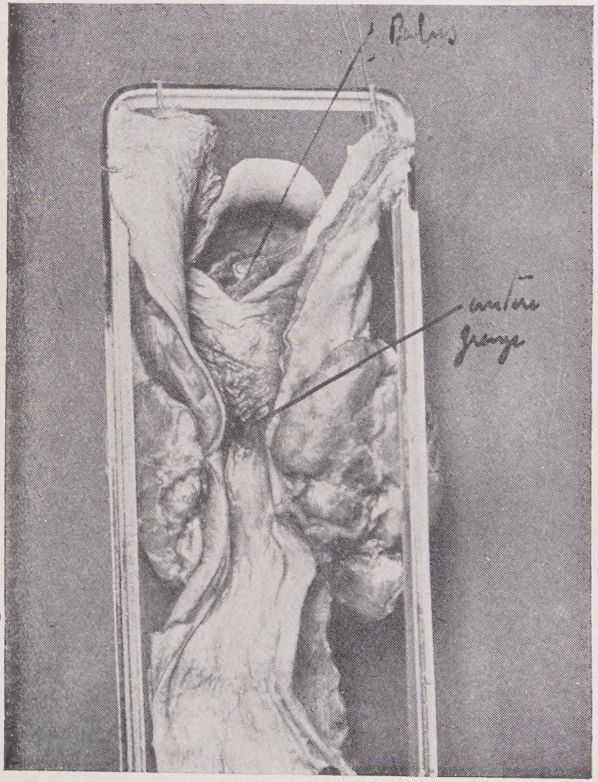
Balus
antère
grange